SULLA

COXA VALGA

Nota

del dott. prof. RICCARDO GALEAZZI

DIRETTORE DELL'ISTITUTO RACHITICI DI MILANO, DOCENTE DI ORTOPEDIA

NELLA R. UNIVERSITÀ DI PAVIA

letta al Reale Istituto Lombardo di Scienze e Lettere

nell'adunanza del 17 maggio 1906.

MILANO

TIPO-LIT. REBESCHINI DI TURATI E C.

—

1906.

Estratto dai Rendiconti del R. Ist. Lomb. di sc. e lett., Serie II, Vol. XXXIX, 1906.

SULLA COXA VALGA.

Nota

del dott. prof. Riccardo Galeazzi.
Direttore dell'Istituto Rachitici di Milano.
Docente di ortopedia nella R. Università di Pavia.

Se le ricerche cliniche più recenti vanno sempre più confermando l'opinione che le anomalie nella direzione del collo femorale non sono che l'espressione anatomica di affezioni della più diversa natura, noi siamo tuttavia ben lontani da una conoscenza perfetta delle loro origini e del loro meccanismo.

E difatti, benchè la patologia della coxa-vara, grazie ai lavori fondamentali di E. Müller, di Hofmeister, di Kocher, ecc., sia meglio conosciuta di tutte le altre varietà di deviazioni dal tipo normale del collo, tuttavia non si può considerare ancor chiuso il suo capitolo, inquantochè, per portar un esempio, una distinzione patogenetica ed anatomopatologica fra la coxa vara statica ed il varismo del collo dell'artrite deformante non è tuttavia sicuramente fondata.

L'affermazione è poi verissima per quanto riguarda la coxa valga, forma morbosa ancora molto oscura, di cui è appena messa fuori di dubbio l'esistenza da alcune osservazioni isolate.

La letteratura di questa anomalia del collo femorale è difatti rapidamente trascorsa:

Lasciando da parte i casi di coxa valga d'origine traumatica, in cui la direzione abnorme del collo aveva la sua origine in un callo deforme da frattura pregressa (Thiem, v. Bruns, König, Hoffa) la serie più interessante di osservazioni di coxa valga ci è offerta dall'Albert che l'avrebbe riscontrata in stati patologici diversi dell'arto inferiore tra i preparati anatomici del museo di

Vienna (paralisi infantile, rachitide, osteomalacia, osteomielite pelvica, esostosi multipla, ginocchio valgo, lussazione congenita dell'anca). Clinicamente, oltre ad un caso di coxa valga congenita bilaterale recentemente descritto da David, troviamo accennato ad un aumento nella ampiezza dell'angolo femorale nella lussazione congenita (Lüning-Schulthess, Schede) e nei monconi di amputazione (Lauenstein). Abbiamo infine le osservazioni cliniche di coxa valga, cosidetta primitiva, di Hofmeister e di Manz, per le quali però la diagnosi fu fondata sopra una sintomatologia così incerta e spesso irrazionale (Manz) che lascia forti dubbi sulla sua esattezza.

Finora pertanto un valgismo del collo non accompagnato da quelle lesioni dell'arto inferiore a cui si ritiene legata questa anomalia cervicale (paralisi, inattività, lussazione congenita) e confortato dal reperto radiografico, non fu ancora pubblicato.

Le cause della scarsa letteratura esistente sopra questa deformità dell'anca sono attribuite alle rarità dell'affezione ed alla sua limitata importanza pratica, inquantochè essa viene dai più considerata semplicemente come uno stato anatomico anormale, privo di spiccate manifestazioni cliniche.

Orbene le mie ricerche mi trarrebbero a conclusioni alquanto diverse. Anzitutto la misura metodica del collo femorale praticata sull'immagine radiografica in un grande numero di individui giovani, mi avrebbe portato a concludere che le oscillazioni fisiologiche nell'angolo femorale sono alquanto più ampie che non quelle stabilite da Hoffa.

In individui perfettamente normali mi fu dato riscontrare che l'angolo di direzione di Alsberg ascendeva a 53-55° e persino a 58° senza anomalie nell'andatura, nè disturbi funzionali di sorta.

Esisterebbe cioè, secondo i miei studi, un certo grado di valgismo ancora fisiologico che io penso possa essere in relazione con un'anormale disposizione, probabilmente congenita, della linea epifisaria superiore del femore.

Io ho constatato che la direzione normale di questa cartilagine epifisaria superiore del femore, è normalmente segnata da una linea parallela a quella che segna l'apertura normale della cavità cotiloidea ed è evidente che, dato l'accrescimento normale delle linee epifisarie, l'angolo di direzione del collo debba variare a seconda dell'inclinazione di questa linea epifisaria.

Orbene, costantemente, in tutti quei casi in cui esisteva un certo grado di valgismo del collo, la linea epifisaria formava un angolo più o meno pronunciato coll'apertura della cavità cotiloidea.

Noi ne troviamo una prova evidente nella radiografia che illustra il caso di coxa valga congenita pubblicato da David: in essa noi vediamo che la linea tracciata dalla cartilagine interepifisaria è quasi normale alla linea di apertura cotiloidea.

Inoltre io ho ripetutamente potuto confermare quanto le ricerche anatomiche di Albert e di Turner e le osservazioni cliniche di Lanenstein hanno messo in evidenza, che cioè l'eziologia della coxa valga risiede molto spesso in tutti quei momenti che allontanano il peso del corpo dalla testa femorale od esercitano una trazione sull'estremità inferiore, come avviene negli arti ciondolanti dei paralitici.

Ma ho altresì constatato che vi hanno speciali condizioni nelle funzioni dell'anca nel periodo dell'accrescimento, che anche indipendentemente dallo scarico e dal ciondolamento dell'arto inferiore, sono capaci di indurre una esagerazione nell'ampiezza dell'angolo femorale; così a ragion d'esempio, allorquando è disturbato l'equilibrio muscolare dell'articolazione coxo-femorale nei suoi rapporti colle ossa che la compongono, bacino e femore, si possono in questi creare delle singolari condizioni statiche di pressione e di trazione, capaci di modificare l'inclinazione dell'angolo cervicale, provocando una coxa valga che io chiamerei funzionale.

A conferma di quanto io asserisco, riproduco qui la radiografia dell'anca sinistra di un giovane paralitico, che aveva però sempre camminato su di essa, in cui esisteva un validissimo psoas, mentre erano quasi completamente paralizzati i muscoli esterni dell'anca (fig. 1).

Ora in questo caso il meccanismo di produzione del valgismo dell'anca mi sembra possa essere chiaramente esplicato, considerando le condizioni in cui avveniva normalmente la marcia in questo individuo. Ad ogni passo la muscolatura sana del psoas entrava in forte contrazione, esercitando una potente trazione sul trocantere minore, e di questa abbiamo le prove anatomiche nell'abnorme sviluppo assunto da questa tuberosità, ben messo in evidenza dalla radiografia, mentre contemporaneamente tronco e bacino, per la debolezza dei muscoli esterni dell'anca e per la sublussazione complicante dell'anca, inclinandosi verso l'esterno e posteriormente

venivano ad esercitare delle pressioni e delle trazioni in senso inverso sulla testa e sul collo del femore. Ed ecco come dal persistere di queste influenze contrarie, per un lungo periodo di tempo, sullo estremo superiore del femore in via di sviluppo, risulta chiaramente esplicata la produzione di quel grado rilevante di valgismo, che osservavasi in questo paziente.

La misurazione sistematica dell'angolo cervicale, compiuta naturalmente con tutte le cautele indispensabili per evitare gli errori,

Fig. 1.

mi ha permesso di raccogliere un certo numero di casi in cui per essere uno degli arti rimasto per un lungo periodo di tempo in adduzione esagerata per malattie diverse dell'anca, per cui l'arto del lato opposto era stato mantenuto dall'obliquità del bacino in una posizione di abduzione permanente, si era prodotto un manifesto grado di valgismo fino a misurare 140°-142° l'angolo di Mikulicz e 50-55° l'angolo di Alsberg.

Ma oltre a questa coxa-valga funzionale legata a stati patologici diversi dell'arto inferiore o del bacino, si hanno indubbiamente dei casi di valgismo del collo, di cui la patogenesi è molto oscura, mancando qualsiasi altra manifestazione morbosa.

Io ho potuto studiare in meno di sei mesi due osservazioni veramente tipiche di questa lesione, le quali, per essere le prime che si pubblicano, corredate dai reperti radiografici, ed in cui fu applicato un intervento chirurgico razionale e fortunato, sembranmi degne di particolare interesse.

La prima osservazione riguarda una robusta ragazza di 12 anni (Redaelli Emilia di Usmate), senza precedenti di rachitide, appartenente a famiglia povera ed in disgraziate condizioni di igiene e di nutrizione. La data delle prime manifestazioni dell'alterazione funzionale è ben precisata dalla paziente e dalla famiglia; per cui è stabilito in modo sicuro lo sviluppo della deformità nel periodo di due anni.

A nessuna causa nota può presumibilmente attribuirsi la sua origine, mancando traumi, reumatismi, o fatti infettivi.

Le manifestazioni subjettive si limitarono in questo caso a dei dolori all'articolazione dell'anca sinistra, più accentuati alla regione interna, a facile stanchezza e ad una limitazione di movimenti della giuntura.

All'esame funzionale osservavasi nella ragazza un'andatura caratteristica, oltrechè per lo zoppicamento evidente, per una obliquità spiccata del tronco dall'avanti all'indietro e da sinistra verso destra, obliquità che scompariva soltanto quando l'ammalata comminava coll'arto inferiore sinistro in una esagerata rotazione esterna. In tale posizione eretta e cogli arti paralleli, il bacino appariva obliquo per modo che la spina ilica anteriore superiore appariva in un piano anteriore ed inferiore rispetto a quella di destra, mentre si osservava una scoliosi statica convessa verso destra ed una leggiera esagerazione della lordosi lombare fisiologica.

Notavasi altresì un leggero grado di valgismo del ginocchio sinistro. Nella posizione abituale di riposo, la ragazza fletteva leggermente la gamba sinistra, assumendo l'attitudine di chi sta sopra la gamba destra.

Spiccata appariva la differenza nel profilo delle due anche, inquantochè la radice della coscia sinistra, perduta la normale convessità, appariva appianata, come risulta evidente nella fotografia (fig. 2).

Invitata l'ammalata a tenere la posizione eretta unicamente sostenendosi sull'arto sinistro, allora si verificava un fenomeno caratteristico: una esagerata inclinazione del bacino e del tronco verso il lato portante: questo sintomo, inverso al fenomeno di Trendelemburg, è reso abbastanza evidente dalla fotografia che ho riprodotta (fig. 3).

Fig. 2. Fig. 3.

In decubito dorsale e ad arti paralleli le spine iliache distavano in misura diversa dal piano del letto (cm. 12 $^1/_2$ a sinistra e 11 cm. a destra) e questa differenza si accentuava tentando di correggere la rotazione esterna dell'arto.

La distanza dalle spine iliache ant. sup. al malleolo interno era di 2 cm. maggiore a sinistra che a destra.

Il movimento di flessione passiva si compieva normalmente mentre quello di abduzione andava oltre i limiti normali fino a fare colla linea mediana del tronco un angolo di 75°, laddove i movimenti di adduzione e di rotazione interna erano, si può dire, aboliti.

Il gran trocantere non era palpabile che con grandissima difficoltà e si trovava 2 cm. al disotto della linea di Roser-Nelaton: la

Fig 4.

verticale del triangolo di Bryant misurava a sinistra 10 cm. mentre quella di destra misurava appena 8 cm.

Molto dimostrativa è l'immagine radiografica dell'estremo superiore del femore; essa è l'espressione del valgismo al suo più alto grado; inquantochè il collo femorale era la continuazione in linea verticale della diafisi, la quale sembrava arrotondarsi al suo estremo superiore per formare la testa femorale (fig. 4). Questa, benchè di proporzioni normali, veniva ad essere, per la sua direzione anormale, in contatto solamente colla parte alta del cotile colla sua metà interna.

In nessun punto dell'estremità superiore del femore si avevano traccie di fratture pregresse, e le superficie articolari apparivano liscie e regolari.

La *seconda* osservazione si riferisce ad un'altra ragazza di 13 anni (V. Giuseppina di Abbiate Guazzone), nella quale è pure esclusa la rachitide per i dati anamnestici accuratamente raccolti dalla famiglia e dal medico curante e per l'assenza di note obbiettive.

A differenza del caso precedente, pare che in questa malata l'andatura fosse fin dai primi passi alquanto difettosa; però un vero zoppicamento sarebbe stato osservato soltanto da 4-5 mesi, contemporaneamente alla comparsa dei dolori assai vivi alla regione dell'anca destra, dolori che si accentuavano nei primi passi dopo un prolungato riposo.

I sintomi obbiettivi erano in questa malata più accentuati che nella prima: l'oscillazione del tronco assai più pronunziata per modo che la ragazza camminava coll'arto sinistro in abduzione e leggiera flessione, mentre il tronco si inclinava fortemente verso questo lato nel momento in cui avveniva l'appoggio sull'anca deforme.

Così pure appariva più esagerata la rotazione esterna abituale e la scoliosi convessa sinistra.

La differenza di lunghezza negli arti era di 1 $^1/_2$ cm. e di 1 cm. era pure abbassato il gran trocantere sulla linea di Roser-Nelaton. come pure evidente appariva l'appianamento del profilo esterno dell'anca destra.

Notavansi in questo caso un certo grado di atrofia dei muscoli glutei e di quelli della coscia: l'unico movimento limitato era quello dell'adduzione.

L'immagine radiografica non è in questo caso meno dimostrativa che nel caso precedente. Se il valgismo era meno grave, si aveva però un'alterazione nella forma della testa femorale, la quale aveva perdata la sua sfericità per avvicinarsi alla forma di un fungo; di più una forte porzione di essa veniva a rimaner fuori della cavità cotiloidea (fig. 5); per modo che il peso del tronco non si trasmetteva più dal bacino al punto più alto della testa, ma ad una porzione declive della sfera; e questo vale a spiegare l'andatura oscillante, quasi di lussata, che presentava questa paziente.

Queste due osservazioni portano un contributo allo studio della

coxa valga, inquantochè esse mi hanno permesso di mettere in rilievo alcune manifestazioni di questa anomalia che valgono a delinearne meglio la fisonomia anatomopatologica ed il quadro clinico.

Rimangono però assolutamente all'oscuro i momenti eziologici in entrambi i casi ed io non posseggo alcun elemento per emettere un'ipotesi fondata in proposito.

Fig. 5.

In nessuna delle due pazienti esistevano traccie di rachitide infantile o tardiva e per quanto la mancanza di segni obbiettivi non permetta di escludere in modo assoluto una leggiera forma dell'infanzia, trascorsa senza lasciare traccie di sè, rimane tuttavia poco plausibile l'ipotesi che questa alterazione dello scheletro abbia lasciato come unica manifestazione una lesione dell'estremo superiore di uno dei femori, poichè il leggiero grado di ginocchio valgo che osservasi in una di esse — la prima descritta — è certamente

da interpretarsi come una forma statica, anche perchè di data recente.

E poi a me pare assai difficile spiegare il meccanismo per cui un processo rachitico potrebbe produrre una coxa valga, mentre è così frequente e così razionale la genesi della deformità opposta. Io penso che non si possa considerare il valgismo come una deformità da carico ed in realtà per quante ricerche io abbia fatto nel ricco materiale di rachitici che ho a mia disposizione, non mi fu dato di scoprirne.

E poi la dimostrazione di questa eziologia ammessa dagli autori, seguendo le affermazioni di Albert, non la possediamo ancora, inquantochè delle due fotografie di preparati anatomici che questo autore ci dà per esempio, una soltanto presenta una deformità di tutto il capo femorale con un reale valgismo del collo.

Nei casi di Lauenstein e di Hofmeister in cui fu imputata la rachitide pregressa nell'infanzia come causa della deformità, la mancanza di una radiografia non ci permette dati sicuri sulla direzione e sulla forma del collo e sui caratteri dell'anomalia.

Nella prima delle mie osservazioni, la radiografia dell'anca del lato opposto, mi dimostrava un incurvamento, una vera torsione del collo femorale colla convessità rivolta verso l'alto, per cui si potrebbe pensare ad una alterazione statica dell'anca del lato opposto: nell'altro caso però l'estremità superiore del femore dell'altro lato appariva perfettamente normale, per cui anche qui l'eziologia rimane profondamente oscura, a meno che non si voglia dare importanza alla evidente alterazione nella forma della testa per avvicinare la natura di questa alterazione a quella dell'artrite deformante dell'anca.

L'assenza di qualsiasi malattia costituzionale o lesione dell'apparato scheletrico muscolare o nervoso potrebbe far credere ad una malformazione congenita, tanto più nel secondo caso in cui un'anomalia nell'incesso fu osservata fin da quando la bambina incominciò a camminare: contro questa ipotesi però parlerebbe l'unilateralità della lesione.

Per parte mia io sarei, col progredire della mia esperienza nelle lesioni dell'anca, sempre più inclinato ad ammettere che questa parte dello scheletro umano, sottomessa ad una funzione così importante e così gravosa, debba andare soggetta a disturbi nel processo di osteogenesi, che finora rimangono a noi oscuri, ma di cui

abbiamo spesso in clinica delle manifestazioni evidenti, sia sotto forma di dolori all'anca, così frequenti nell'adolescenza, sia con contratture simulanti delle vere coxiti che traggono in errore non di rado anche i pratici più provetti, i quali lasciano una traccia nelle alterazioni della forma del capo femorale o nella direzione del collo.

Pertanto, secondo la mia opinione che, ripeto, è una semplice ipotesi, io sarei condotto ad ammettere che queste anomalie di

Fig. 6

forma e di direzione del collo femorale possano trovare la loro origine in disturbi funzionali del processo di osteogenesi del capo femorale.

Se noi raccogliamo dai reperti obbiettivi le manifestazioni cliniche più salienti, noi vediamo delinearsi un quadro clinico completo e caratteristico, quale finora non fu ancora descritto.

Oltre ai sintomi rilevati come patognomonici da Hofmeister e da Mauz, che primi descrissero la deformità, e cioè la posizione di abduzione e di rotazione esterna dell'arto, colla limitazione dei movimenti in senso contrario, io ho potuto constatare l'esistenza dei seguenti sintomi, che acquistano valore in quanto si riscontravano in entrambe le osservazioni;

Anzitutto la presenza di dolori nella regione dell'anca, dolori più vivi dopo un prolungato riposo e che scomparivano nel decubito dorsale; secondariamente un allungamento reale dell'arto di $1\,^1/_2$-2 cm.; un appianamento del profilo normale dell'anca per una situazione più profonda del gran trocantere e la sede dell'apice di questa tuberosità al disotto dalla linea di Roser-Nelaton.

Infine sono importanti a rilevarsi e l'andatura caratteristica dovuta all'obliquità del tronco per compenso della rotazione esterna dell'arto e l'alterazione nel meccanismo dell'anca reso evidente da numerosi segni, ma principalmente dall'inclinazione anormalmente esagerata del tronco verso il lato della coxa valga, quando l'individuo si appoggia unicamente sull'arto di questo lato.

Evidentemente le cause di quest'ultima manifestazione debbono essere complesse: io penso che essenzialmente essa sia reclamata dalla necessità dell'equilibrio per lo stato di abduzione dell'arto e la forma anormale dell'estremo superiore del femore; con quest'inclinazione istintiva del tronco, si ottiene che l'asse di gravità passi per l'arto che serve di sostegno.

Dalle due riferite osservazioni cliniche di coxa valga scaturiscono due fatti indiscutibili:

1.° — La loro frequenza relativa maggiore di quanto dagli autori siasi finora creduto, poichè, anche tenuto conto della ricchezza eccezionale del materiale clinico dell'Istituto Rachitici di Milano, l'aver potuto raccogliere due casi così classici e dimostrativi in meno di sei mesi, mi lascia pensare che, collo studio metodico di tutti i malati, che accusano qualche disturbo funzionale dell'anca, col sussidio della radiografia, il numero delle osservazioni di coxa valga abbia ad aumentare.

2.° — La mancanza di fondamento dell'opinione quasi unanime degli autori che sia questa un'anomalia anatomica senza importanza pratica dal lato clinico: in entrambi i casi da me studiati i disturbi funzionali prodotti dalla deformità erano tutt'altro che insignificanti e con un carattere così netto di progressività da imporre un intervento.

Prima d'ora nulla si era tentato per portare rimedio ai disturbi prodotti da questa deformità. David ha veramente cercato di migliorare le condizioni statiche degli arti nel caso di coxa valga congenita bilaterale da lui descritto, mantenendo le anche immobilizzate per sei settimane in apparecchio gessato in rotazione interna ed adduzione esagerate; ma io dubito che questo rimedio abbia potuto portare risultati durevoli.

Fig. 7.

Nei casi miei così gravi, io non potevo sperare di ottenere qualche risultato, se non modificando la forma anatomica del capo femorale, ed è quello che io ho fatto, ricostituendo la forma normale dell'estremo superiore del femore.

Convinto che per tutte le anomalie di direzione del collo, la sede di elezione per un intervento correttivo abbia ad essere la base del collo e non la regione sottotrocanterica, e d'altra parte volendo valermi delle forze rappresentate dálle potenti masse muscolari che s'inseriscono sul gran trocantere, per trascinarlo in alto,

io ho in entrambi i casi praticata l'osteotomia sottoperiostea del collo femorale nel suo punto d'inserzione alla diafisi.

Questa fu fatta attraverso una breccia lineare creatami con una incisione verticale della lunghezza di 10 cm. tra il sartorio ed il fascia-lata, la prima volta coll'osteotomo convesso di Codivilla, la seconda volta con uno scalpello piano.

Suturata completamente la ferita, ho applicato all'arto una leggera trazione capace di opporsi ad un forte spostamento dei frammenti, senza impedire l'ascesa lenta e graduale del gran trocantere.

Il processo di guarigione fu in entrambi i casi perfettamente afebbrile e regolare; nel decorso postoperativo ho seguito passo passo,

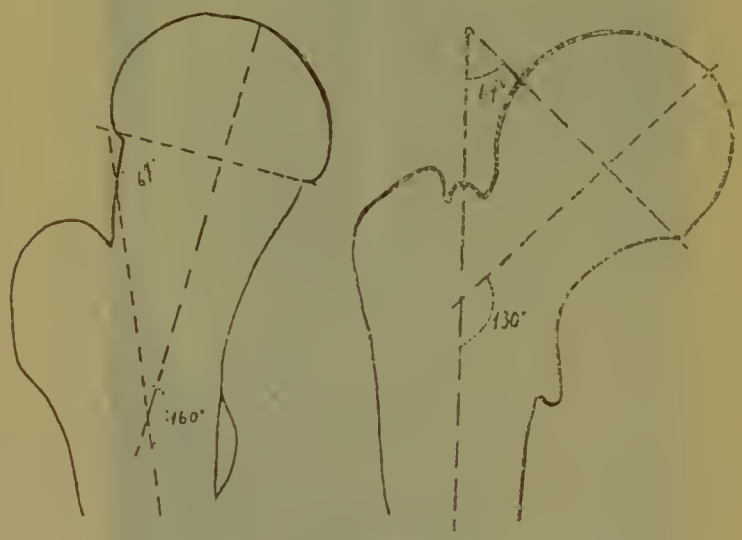

Fig. 8.

con successive prove radiografiche l'ascensione del gran trocantere per opera dei muscoli pelvi-trocanterici, che, giunto il momento opportuno, ho arrestata con un apparecchio in gesso col quale ho fatto camminare le operate in 15ª e 20ª giornata.

Con questa operazione innocua io ho ottenuta la guarigione perfetta in entrambi i casi e non solo guarigione anatomica, ma anche funzionale. Le radiografie delle anche dopo l'operazione (fig. 6-7) stanno a provare l'eccellenza del risultato ottenuto. Se nel primo caso il callo non riuscì perfettamente regolare, nella seconda operata rimane, unica traccia della sezione ossea eseguita, un leggiero ingrossamento fusiforme della base del collo.

Dai diagrammi riprodotte nelle figure 9 e 10 ognuno può rilevare come sia l'angolo femorale ritornato normale in entrambi i casi.

Nel primo l'angolo di inclinazione da 160° gradi discese a 130° gradi e nel secondo da 169° a 130°: l'angolo di Alsberg subì le seguenti modificazioni:

1.° da 67° a 47°.

2.° da 94° a 40°.

L'osteotomia essendo stata completamente extraarticolare, le anche conservarono naturalmente la loro perfetta mobilità e l'an-

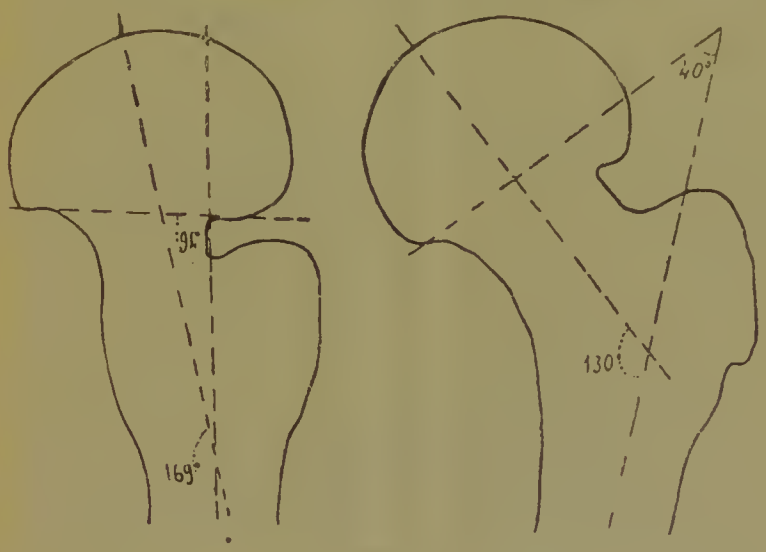

Fig. 9.

datura delle due ragazze ridivenne e perdura, a più di un anno di distanza, assolutamente normale.

Questo risultato veramente lusinghiero, non solo mi fa ritenere essere il metodo da me seguito, il più razionale per correggere questa anomalia del collo femorale, ma per essere uguale a quello che io ho in molti casi ottenuto nella cura della coxa vara, mi convince una volta di più che l'osteotomia basilare del collo è la via più razionale per correggere tutti i difetti di inclinazione e di forma del collo femorale.

LETTERATURA.

ALBERT. *Zur Lehre von der sogennanten Coxa vara und Coxa valga.* A. Holder. Vienna 1899.

DAVID. *Beitrag zur Frage der Coxa valga.* Monatschrift für orthop. und physikal. Heilmethoden. 1904. N. 5.

GANGOLPHE et HAU, *Sur un cas de coxa valga.* Revue d'orthopédie 1902. N. 4.

HOFFA, *Lehrbuch der Fraktuven und Luxationen.* 1904, S. 10 und Lehrbuch der Orthop. Chirurgie, 1905.

HOFMEISTER, *Coxa vara, eine typische Schenkelhalsverbiegung.* Beiträge zur klin. Chir. Bd. 12. S. 245.

KÖHLER, *Die normale und pathologische Anatomie des Hüftgelenkes und Oberschenkels in Röntgensgraphischer Darstellung. — Fortschritte auf dem Gebiete der Röntgenstrahlen.* Ergänzungsband 12.

KÖLLIKER, *Ueber Coxa valga.* Münch. Med. Woch. 1905, N. 36, S. 1718.

LANENSTEIN, *Bemerkungen zu dem Neigungswinkel des Schenkelhalses.* Archiv. f. Klin. Chir. Bd. 40 S. 218.

LÜNING. SCHULTHESS. *Atlas und Grundriss der Orthop. Chirurgie.* 1901. S. 175.

MANZ, *Die Ursachen der statischen Schenkelhalsverbiegung.* Beiträge zur Klin. Chirurgie Bd. 28. S. 29.

SCHEDE, *Die angeborene Luxation des Hüftgelenkes.* Fortschritte auf dem Gebiete der Röntgenstrahlen. Heft 1.

THIEIN. *Schenkelhalsbruch mit Verlängerung des Beines. Coxa valga traumatica.* Verhdl. d. deut. Gesell. für Chirurgie 1897.

TURNER. *Ueber die sogenn. Coxa valga.* Zeitschrift f. Orthop. Chir. Bd. 13 Heft 1.